

Hysterosalpingo-Contrast-Sonography ( HyCoSy )

Petevezető átjárhatósági vizsgálat

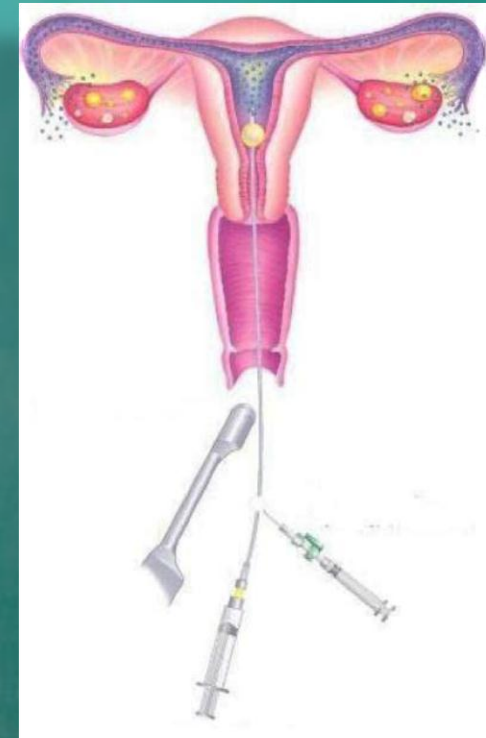
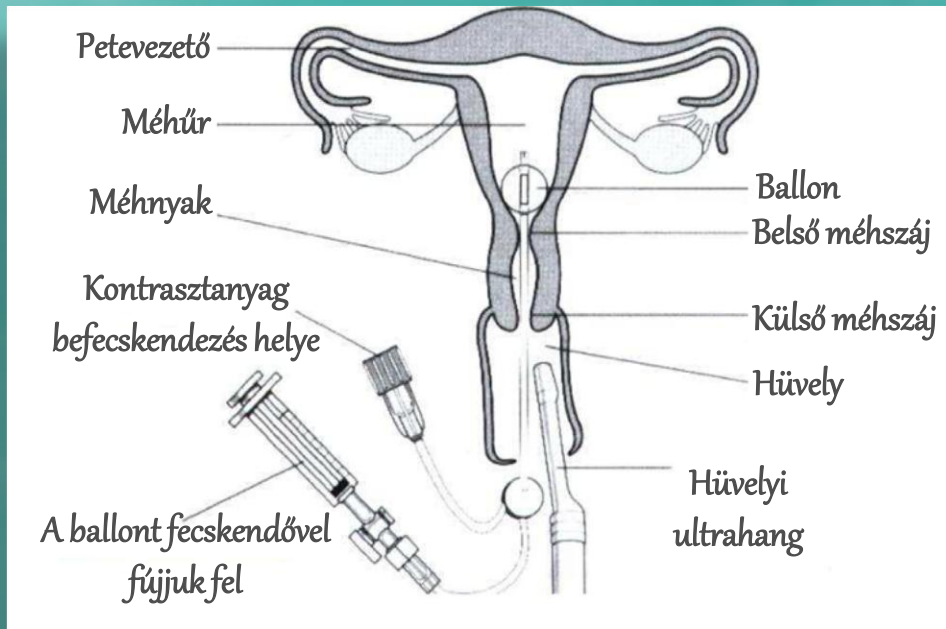
Dr. Tekse István



# Hysterosalpingo-Contrast-Sonography ( HyCoSy )

- A petevezetők és a méhtest anatómiájának, valamint esetleges pathológiás állapotok ( lezárt, beszűkült petevezető(k), méhsövény, méhtest myoma, méhpolyp, méhtestben található összenövés, stb. ) vizsgálata a meddőségi kivizsgálás egyik alappillére
- Ambulánsan, kis megterheléssel, röntgen sugárzás nélkül elvégezhető
- Gyulladásos állapotok kizárása, kezelése után a ciklus 6-13. napja között végezzük





## A vizsgálat menete

1. Hüvelyi feltárásból történik a beavatkozás, mint egy normál nőgyógyászati vizsgálat
2. Vékony ( 3 mm ) katéter felhelyezése a méhnyakon keresztül
3. A katéter végén felfújható ballon van, amellyel rögzítjük a katétert
4. Kontrasztanyag befecskendezése után megállapítjuk, hogy a petevezetők átjárhatóak-e
5. A beavatkozás utolsó lépése a méh anatómiájának vizsgálata



Köszönöm megtisztelő figyelmét!

Dr. Tekse István

[www.szulesz-nogyogyaszt.hu](http://www.szulesz-nogyogyaszt.hu)

Tel: +36203113866

Email: [info@szulesz-nogyogyaszt.hu](mailto:info@szulesz-nogyogyaszt.hu)

